

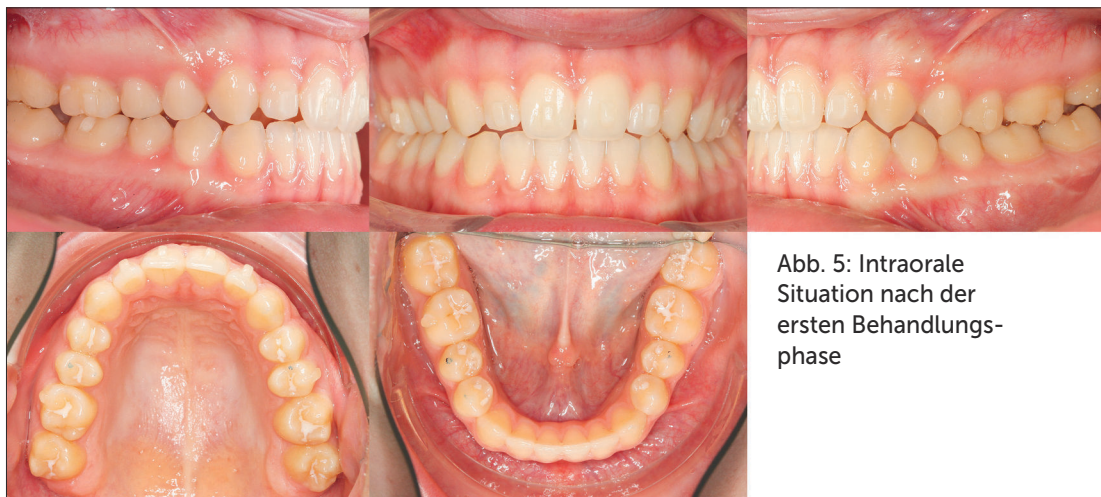

Abb. 5: Intraorale Situation nach der ersten Behandlungsphase

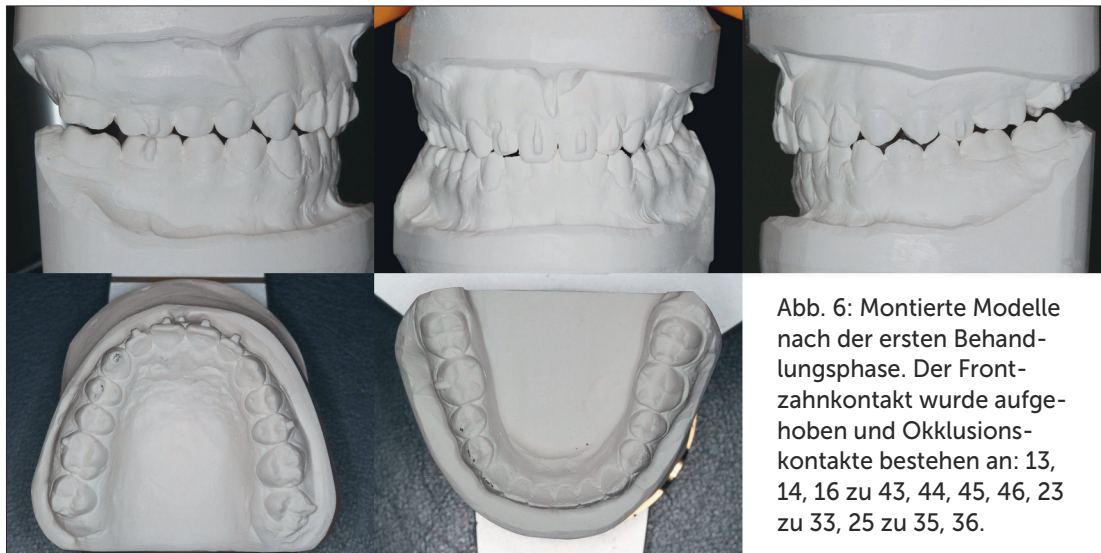


Abb. 6: Montierte Modelle nach der ersten Behandlungsphase. Der Frontzahnkontakt wurde aufgehoben und Okklusionskontakte bestehen an: 13, 14, 16 zu 43, 44, 45, 46, 23 zu 33, 25 zu 35, 36.

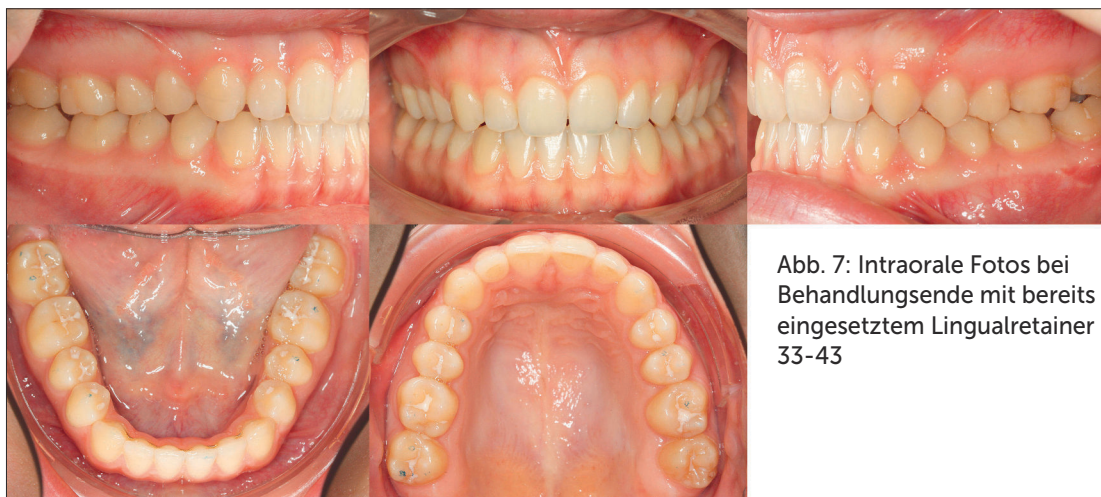

Abb. 7: Intraorale Fotos bei Behandlungsende mit bereits eingesetztem Lingualretainer 33-43

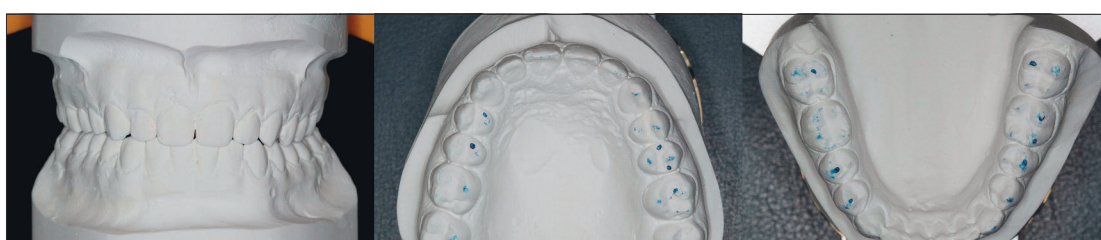


Abb. 8: Montierte Modelle in Zentrik mit vertikaler Abstützung auf allen Prämolaren und Molaren

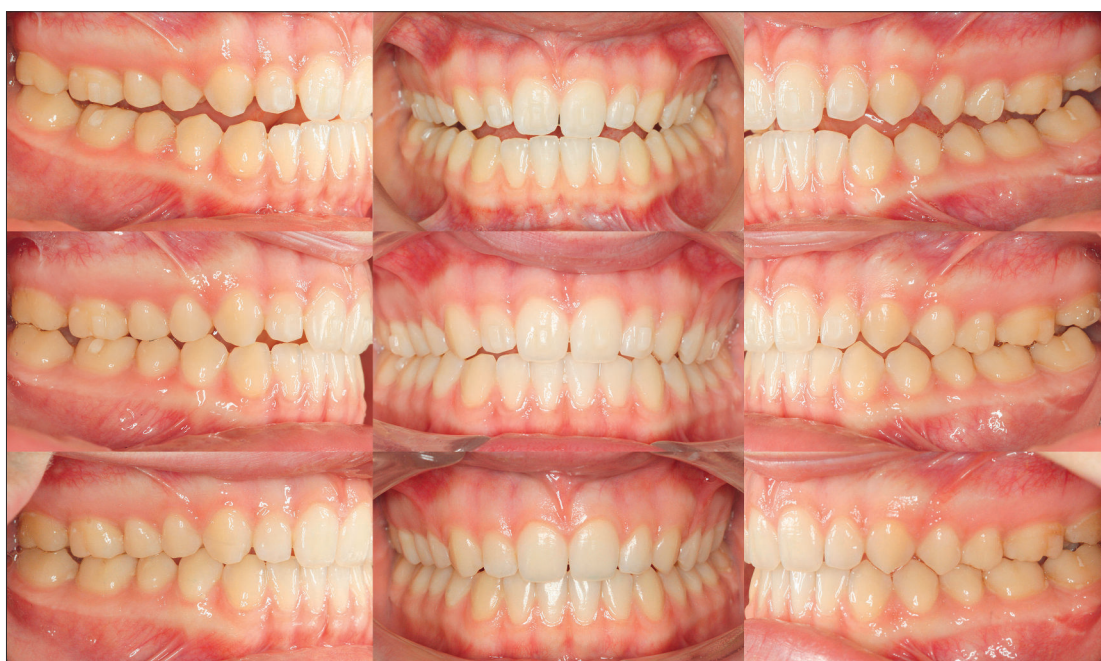

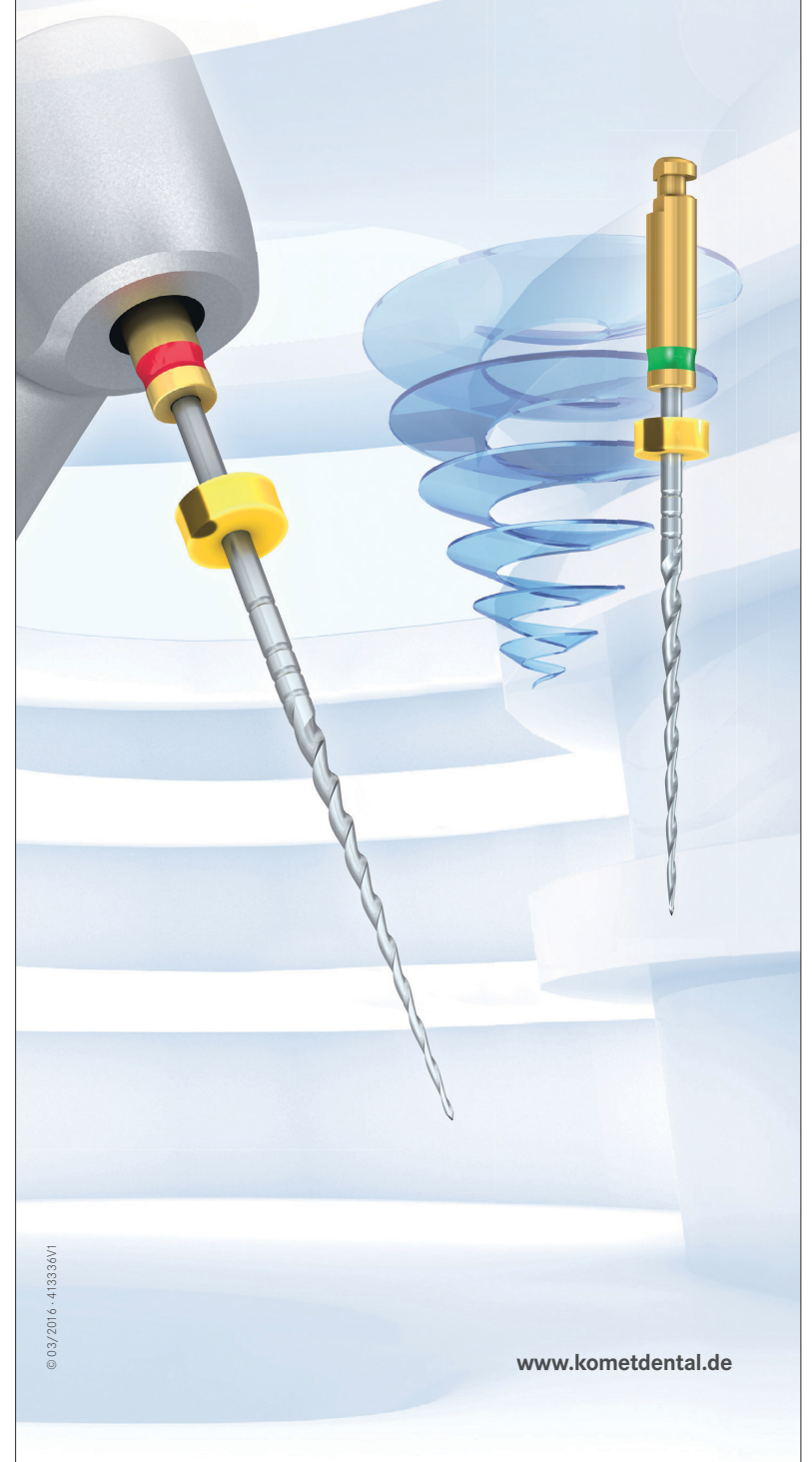Abb. 9: Darstellung des Behandlungsverlaufs. Oben: Beginn der Behandlung, Mitte: Beginn der zweiten Phase. Unten: finales Resultat mit vertikaler posteriorer Abstützung

Alle Abb.: Schupp



F360. Liebe auf den ersten Pick.

Man spürt es direkt im allerersten Augenblick: F360 ist dafür geschaffen, die Endo besonders einfach und sicher zu machen. Das clevere Zwei-Feilen-System eignet sich perfekt für Einsteiger in die maschinelle Wurzelkanalaufbereitung, denn der schmale Taper .04 macht die Feilen flexibel: sie passen sich dem Kanal optimal an und eignen sich für nahezu jede Endo-Anwendung. Und wer Endo bisher nicht so mochte, der wird F360 lieben.



© 03/2016 - 413336V1

www.kometdental.de