

KN Aktuell

Ästhetische Klasse II-Behandlung

Schon während kieferorthopädischer Behandlungen sind immer höhere Anforderungen an die Ästhetik zu berücksichtigen. Dr. Jair Lazarín San Esteban zeigt, wie das bei Klasse II-Therapien gelingen kann.

Wissenschaft & Praxis
» Seite 9

Pasin-Pin®

Unsichtbar und systemunabhängig agieren bei kostengünstiger, einfacher Fertigung – das sind die Hauptvorteile des neuen Minipin-Systems. Entwickler Dr. Enrico Pasin stellt es vor.

Aus der Praxis
» Seite 12

Patientenloyalität

Loyale Patienten – wer möchte sie nicht? Um jedoch Loyalität zu erzeugen, müssen die Erwartungen der Patienten nicht nur erfüllt, sondern übertroffen werden. Kieferorthopäde Dr. Michael Visse erläutert, wie das geht.

Praxismanagement
» Seite 17

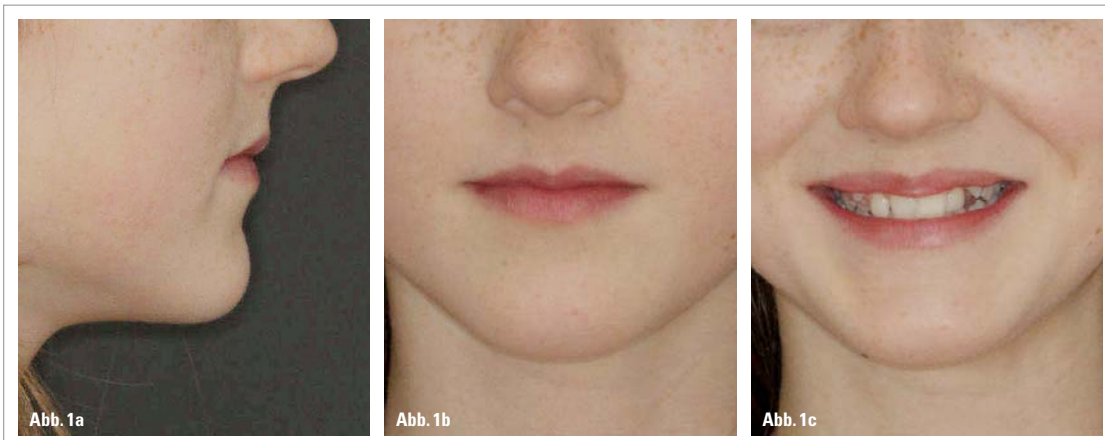Zermatter Forum

Zum 20. Mal fand die KFO-Fortbildungswoche – das multidisziplinäre Forum mit Dr. Anke Lentrodt am Matterhorn statt.

Events
» Seite 27

Optimierung dentofazialer Ästhetik

Ein Beitrag von Dr. Julia Haubrich und Dr. Werner Schupp.



Die Invisalign® Technik ist heute fester Bestandteil der Aligner-Kieferorthopädie, mit der einfache bis komplexe Behandlungen ästhetisch und nebenwirkungsreduziert im Vergleich zu festsitzenden Behandlungsmethoden umgesetzt werden können. Die neue Software ClinCheck® Pro bietet seit Februar 2015 neue Instrumente und Möglichkeiten der virtuellen Behandlungsplanung mit präziser direkter Umsetzung der Wünsche des planenden Arztes. Im Folgenden werden Behandlungsbeispiele mit

Verbesserung der dentofazialen Ästhetik und Okklusion durch die Invisalign®-Therapie im jugendlichen Alter sowie Neuerungen der ClinCheck® Software vorgestellt.

Kieferorthopädische Behandlungen werden von jugendlichen und erwachsenen Patienten häufig aus kosmetischen Gründen gescheut und der Großteil empfindet festsitzende Multibracketapparaturen als unattraktiv und inakzeptabel.¹ Eine weniger invasive und ästhetischere Alternative bietet die Invisalign®-Behandlung. Diese

Technik, die 1999 auf den amerikanischen Markt gekommen ist und seit 2001 in Deutschland angewandt wird, ist inzwischen eine weitverbreitete kieferorthopädische Behandlungsmethode mit durchsichtigen herausnehmbaren Schienen und drei Millionen behandelten Patienten weltweit. Mithilfe eines speziellen Computergrafikverfahrens, der ClinCheck®-Software, wird ausgehend vom Istzustand der Zahnreihen, der in virtuellen Kiefermodellen festgehalten wird, ein durch den Kieferorthopäden vor-

ANZEIGE

Dual-Top™
Anchor-Systems

PROMEDIA
MEDIZINTECHNIK

SIMPLY THE BEST!

PROMEDIA MEDIZINTECHNIK
A. Ahnfeldt GmbH
Marienhütte 15 • 57080 Siegen
Tel.: 0271/31 460-0 • Fax: 0271/31 460-80
www.promedia-med.de
E-Mail: info@promedia-med.de

her bestimmtes Behandlungsziel dreidimensional dargestellt und in einzelne Behandlungsphasen unterteilt. Für jede dieser Phasen werden dann die einzelnen individuellen Schienen (Aligner) produziert,

» Seite 4

IDS mit Rekordergebnis

Die erfolgreichste Internationale Dental-Schau aller Zeiten schloss Mitte März ihre Pforten. Rund 138.500 Besucher aus 151 Ländern sowie 2.201 Anbieter aus 56 Ländern waren zur weltgrößten Leitmesse der Dentalbranche nach Köln gereist.

Deutlicher Zuwachs bei den Besucherzahlen (mit 138.500 Messe-gästen fast elf Prozent mehr), den Ausstellern (mit 2.201 ein Zuwachs von 6,9 Prozent) sowie den belegten Flächen (bei insgesamt 157.000 m² ein Plus von 6,2 Prozent) – die diesjährige IDS hat im Vergleich zur Vorveranstaltung sämtliche Rekorde gebrochen. So blicken die Veranstalter hochzufrieden auf die nunmehr 36. Internationale Dental-Schau zurück, die ganz im Zeichen digita-

ler Technologien stand. Ein Trend, der sich auch in der Kieferorthopädie wiederfindet, auch wenn dieser Bereich im Vergleich zur Implantologie oder Zahntechnik stets nur eine sehr kleine Rolle bei der alle zwei Jahre stattfindenden Leitmesse der Dentalbranche spielt. Nichtsdestotrotz sollen im Folgenden einige KFO-Neuheiten vorgestellt werden.

Digitale KFO

Die seit Ende Februar erhältliche Software ClinCheck® Pro konnten interessierte Messebesucher am Stand von Align Technology kennenlernen. Die mit einer 3-D-Steuerung ausgestattete Weiterentwicklung ermöglichte dem Behandler eine noch exaktere Planung und Kontrolle der jeweiligen Zahnendposition, da die Anpassungen direkt im 3-D-Modell vorgenommen und die

» Seite 22

ANZEIGE

Dentalline
orthodontic products

26. + 27. Juni 2015
Besuchen Sie uns in Düsseldorf

BENEFIT®-SYSTEM

6. Anwender-Treffen

www.dentalline.de

ANZEIGE

Ormco
Your Practice. Our Priority.

Sichern Sie sich Ihre Plätze jetzt!

Damon Power-Team-Tag

26. Juni 2015 in Hamburg
& 23. Okt. 2015 in München

 Dr. Markus Heise

 Heike Herrmann

 Dipl.-Psych. Martin Simmel

Für alle Praxis-Mitarbeiter/innen!

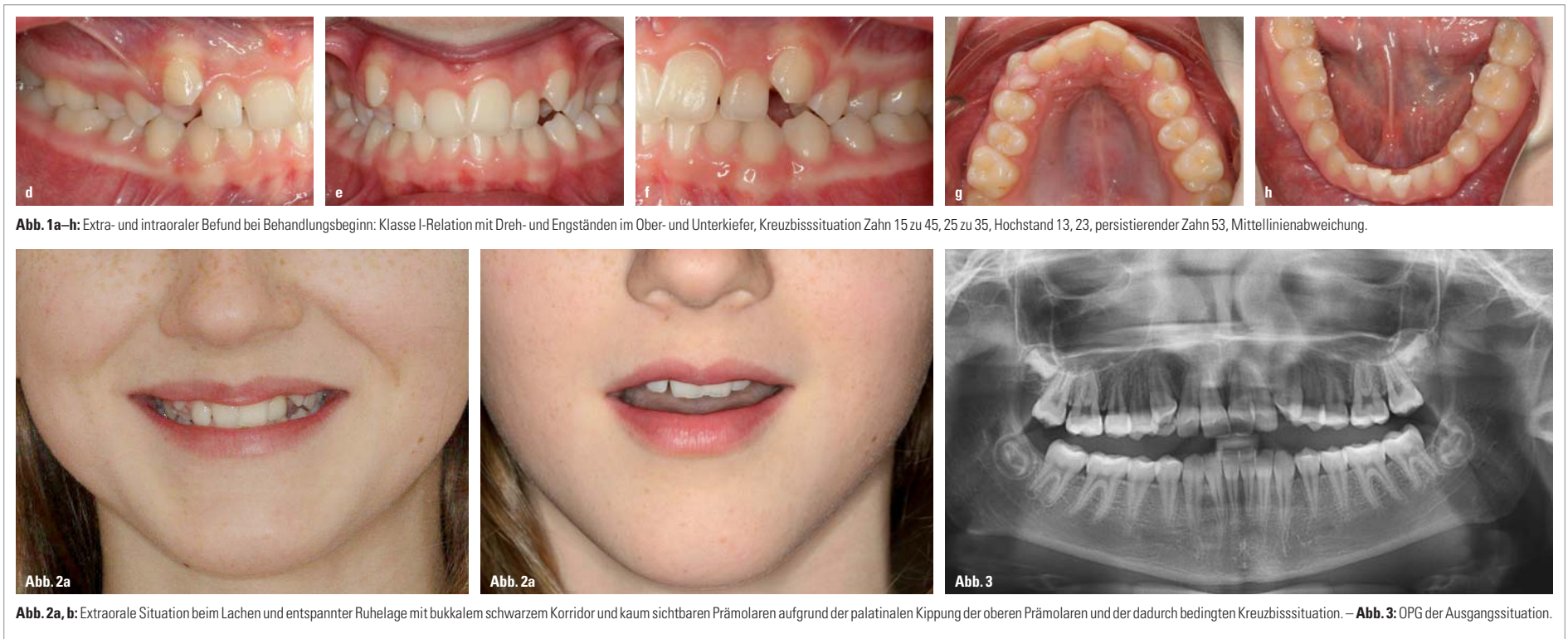
Inhalte:

- Damon-System: Produkte & deren Anwendung
- Abrechnung & Vorstellung des „Kurz-und-Schmerzlos-Programms“
- Tipps für den Umgang mit Patienten & Eltern
- Interne Kommunikation mit Kollegen/innen

ormcoseminare.d-a-ch@ormcoeurope.com
Tel.: 02561 6079438

www.ormcoeurope.com

Optimierung dentofazialer Ästhetik



KN Fortsetzung von Seite 1

die jeweils zwei Wochen lang getragen werden. In dieser Zeit werden die Zähne durch virtuell berechnete Kraft kontinuierlich in die vorher errechnete Richtung bewegt. Dann folgt der nächste Aligner, bis das gewünschte Behandlungsziel erreicht ist. Die Serien der klaren, herausnehmbaren Aligner ermöglichen dem Patienten einen hohen Tragekomfort, kombiniert mit Ästhetik sowie optimaler Reinigungsmöglichkeit, und bieten dadurch erheblich weniger Nachteile im Vergleich zu den herkömmlichen festsitzenden Apparaturen.²⁻⁶ Der Komfort mit dem Invisalign®-System ist für den Patienten wesentlich höher als mit herkömmlichen festsitzenden bukkalen oder lingualen Multibracketapparaturen.⁷ Die möglichen Nebenwirkungen der Multibracketapparaturen, wie beispielsweise White Spots, Karies, Schmelzabrasionen durch Bracketkontakt, Schleimhautverletzungen und parodontale Risiken, sind mit dem Invisalign®-System durch adäquate Mund-

hygienemöglichkeiten, intermittierende Kraftapplikation und exakt vorausberechnete Bewegungen minimiert.⁴ Eine permanente Verblockung skelettaler Strukturen unterbleibt, da die Aligner zum Essen herausgenommen werden. Die Invisalign®-Technik kann dabei nicht nur als erfolgreiches Behandlungsmittel bei leichtem bis moderatem Engstand, Lückenschluss im natürlichen Lückengebiss und bei kippenden Bewegungen verwendet werden, sondern ebenfalls bei komplexeren Behandlungen wie beispielsweise Extraktionen,⁸ offenen^{9,10} und tiefen Bissen¹¹, dentalen Klasse II¹²- und Klasse III-Behandlungen genauso wie bei der komplexen Therapie von craniomandibulären Dysfunktionen (CMD)¹³ oder als kieferorthopädischer Bestandteil einer kombinierten kieferorthopädisch-prärestaurativen^{14,15} oder kieferchirurgischen Behandlung.^{16,17} Expansion des Zahnbogens mit Kreuzbissüberstellung,¹⁸ In- und Extrusionen von einzelnen Zähnen oder Zahngruppen, Torquebewegungen¹⁹⁻²¹ und Korrekturen

von Zahnachsenstellungen sind zum festen Bestandteil der Invisalign®-Behandlung geworden.^{22,23} Mit Invisalign® Teen und den speziell auf das jugendliche Gebiss abgestimmten Tools steht diese Technik auch für Kinder und Jugendliche zur Verfügung. Dabei sind gerade bei Teenagern die transversale Erweiterung durch bukkale Kippung der Zahnkronen und der Torque im Front-

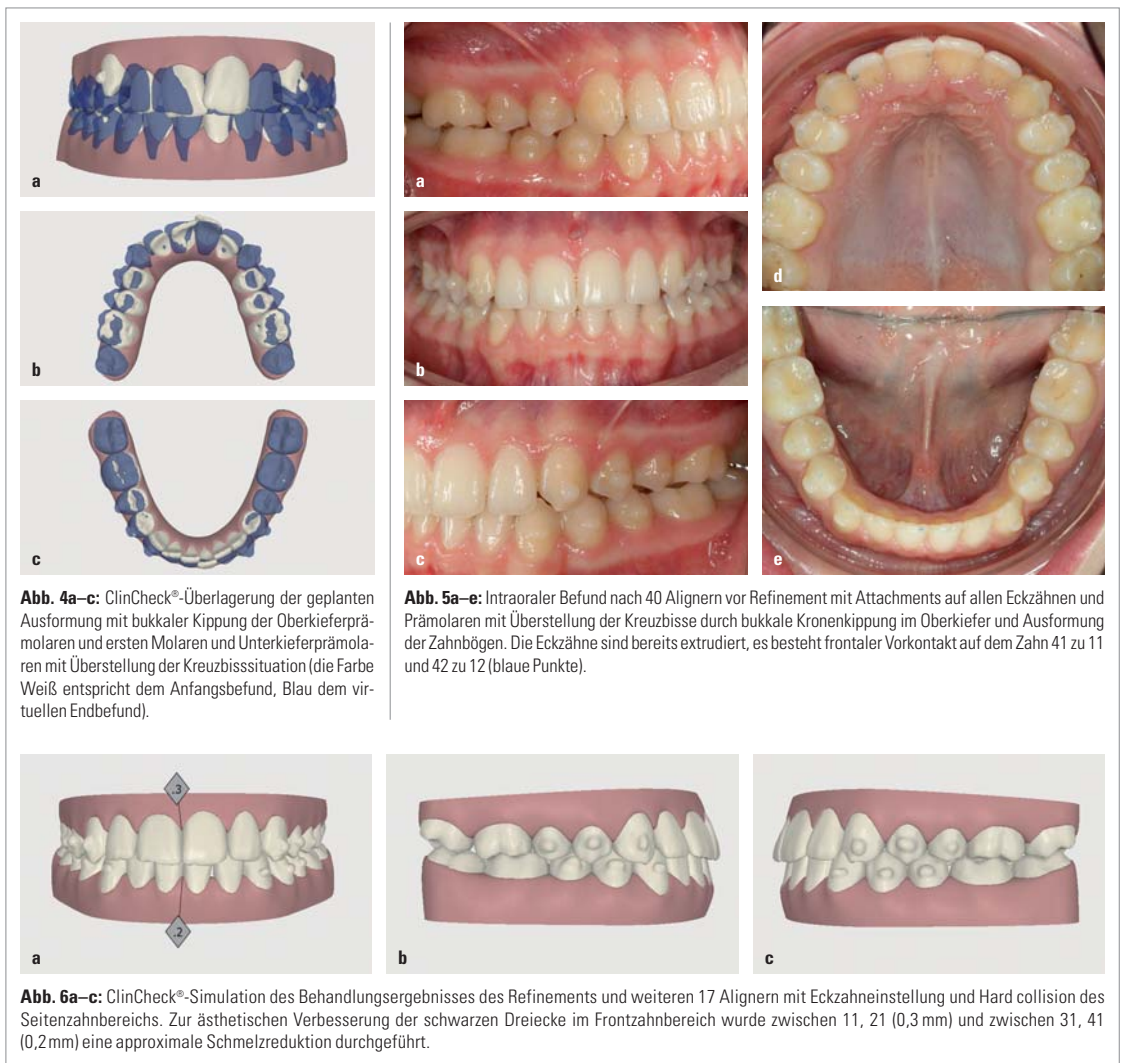
zahnbereich durch zusätzliche Kraftapplikation mit Power Ridges wichtige Ansatzpunkte, um ein volleres Lächeln und eine ästhetische Frontzahndarstellung zu erreichen. Im Folgenden stellen wir zwei jugendliche Patienten vor, bei denen eine Verbesserung der dentofazialen Ästhetik mit der Invisalign®-Technik erzielt werden konnte.

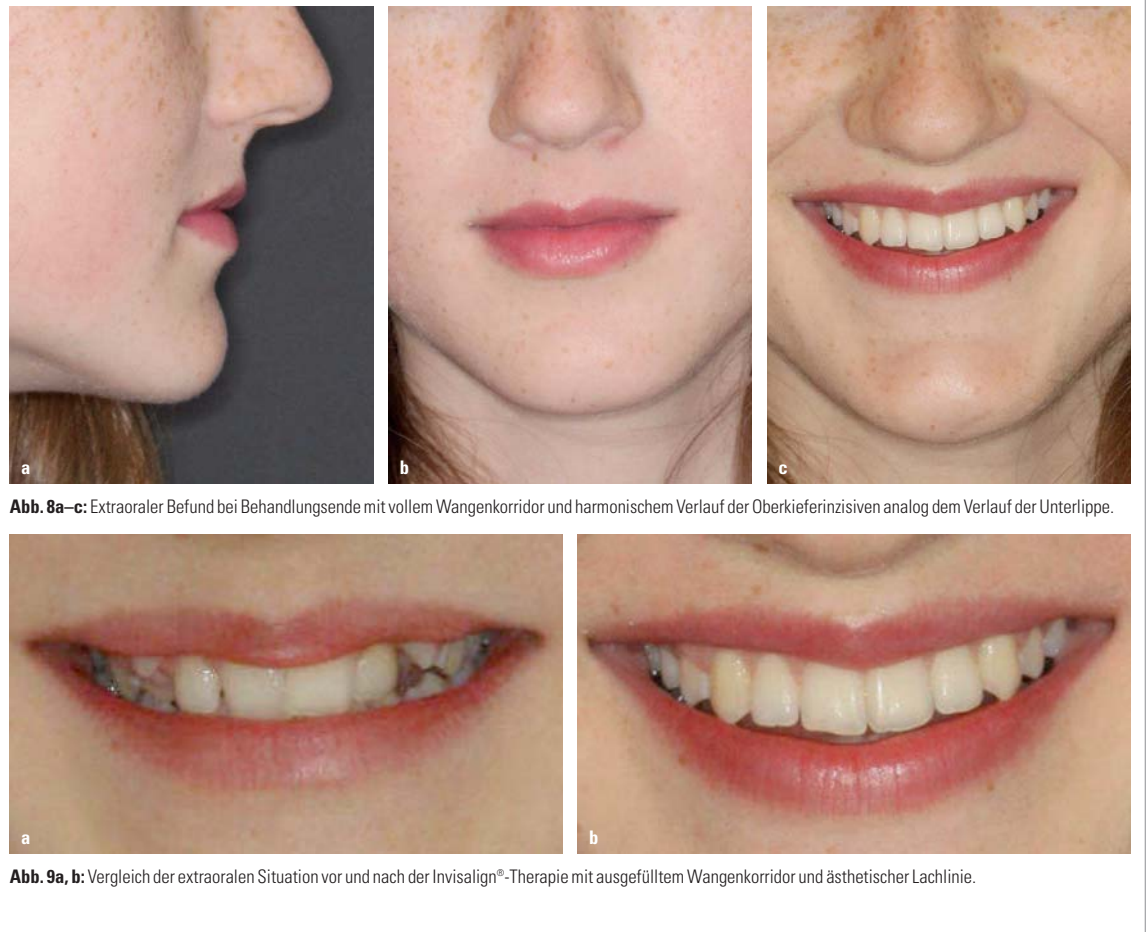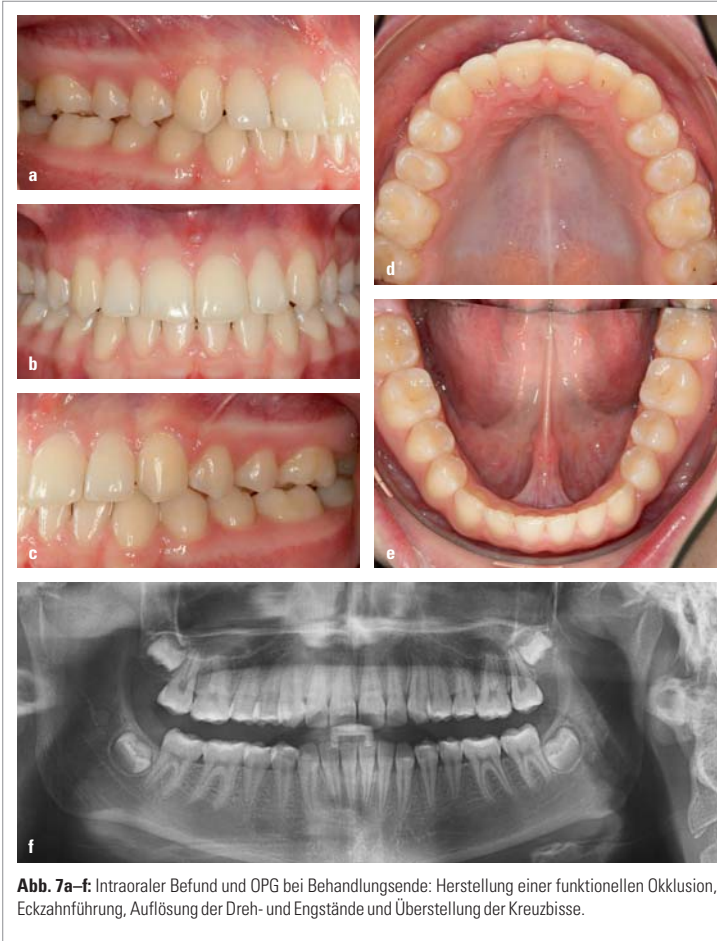Patientenbeispiel 1 (Abb. 1 bis 9)

Die 13-jährige Patientin stellte sich in unserer Praxis zur kieferorthopädischen Beratung vor. Der intraorale Befund zeigt eine Klasse I-Relation mit Dreh- und Engständen im Ober- und Unterkiefer und eine Kreuzbiss-Situa-

Fortsetzung auf Seite 6 **KN**

ANZEIGE





KN Fortsetzung von Seite 4

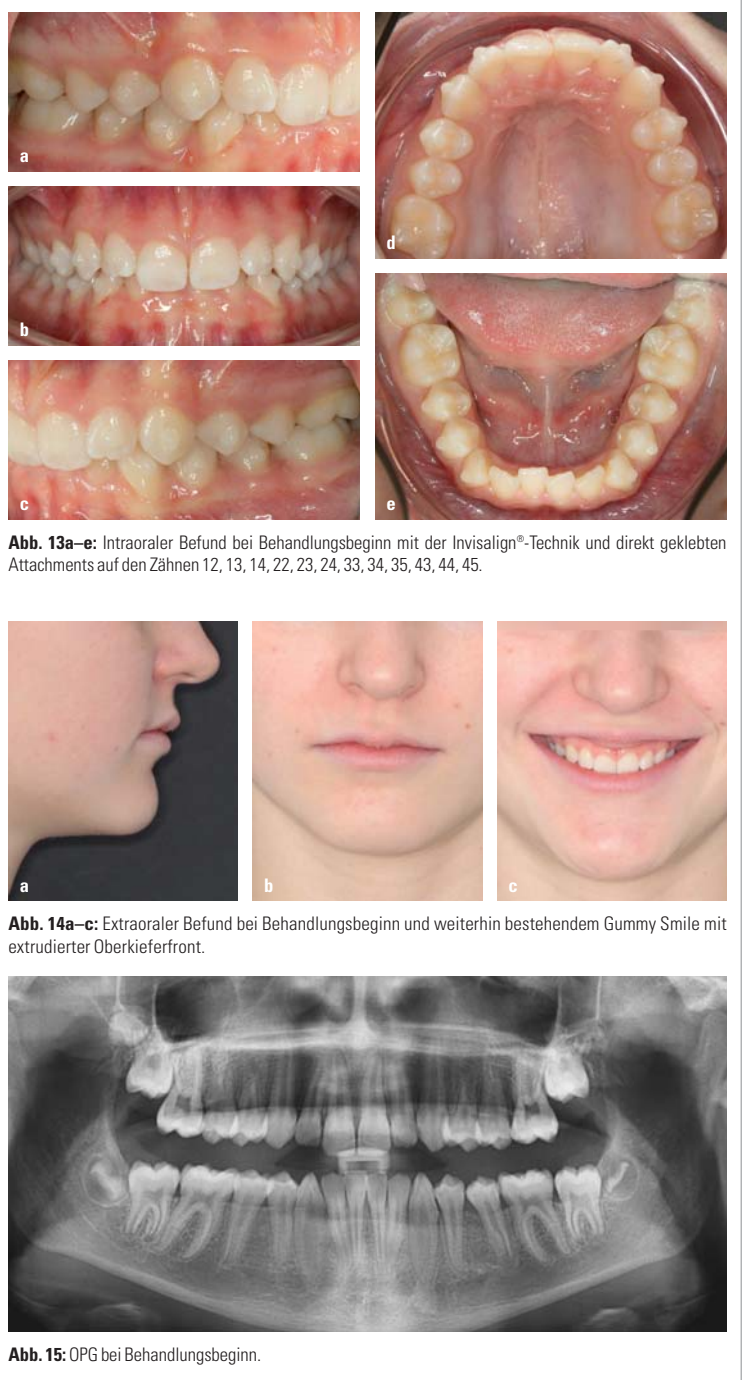
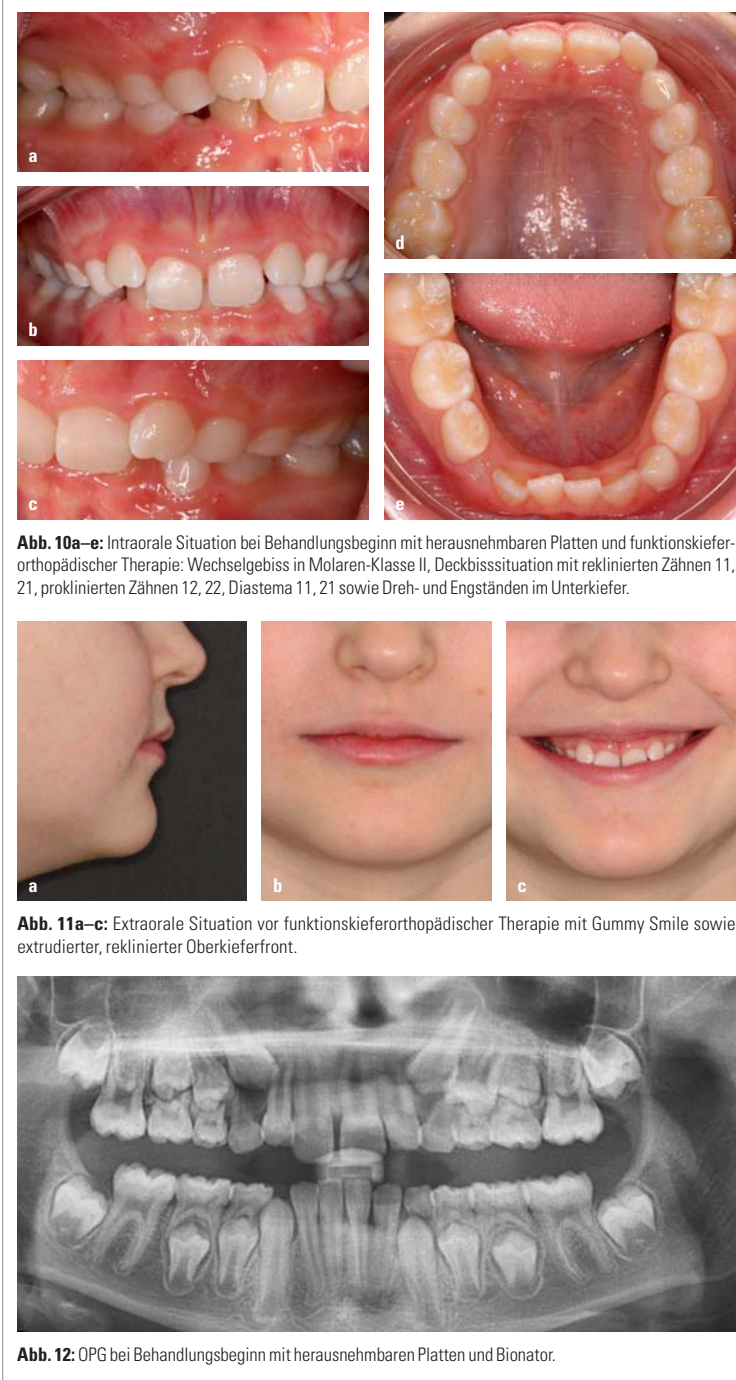
tion der Zähne 15 zu 45, 25 zu 35. Der Milchzahn 53 war persistiert,

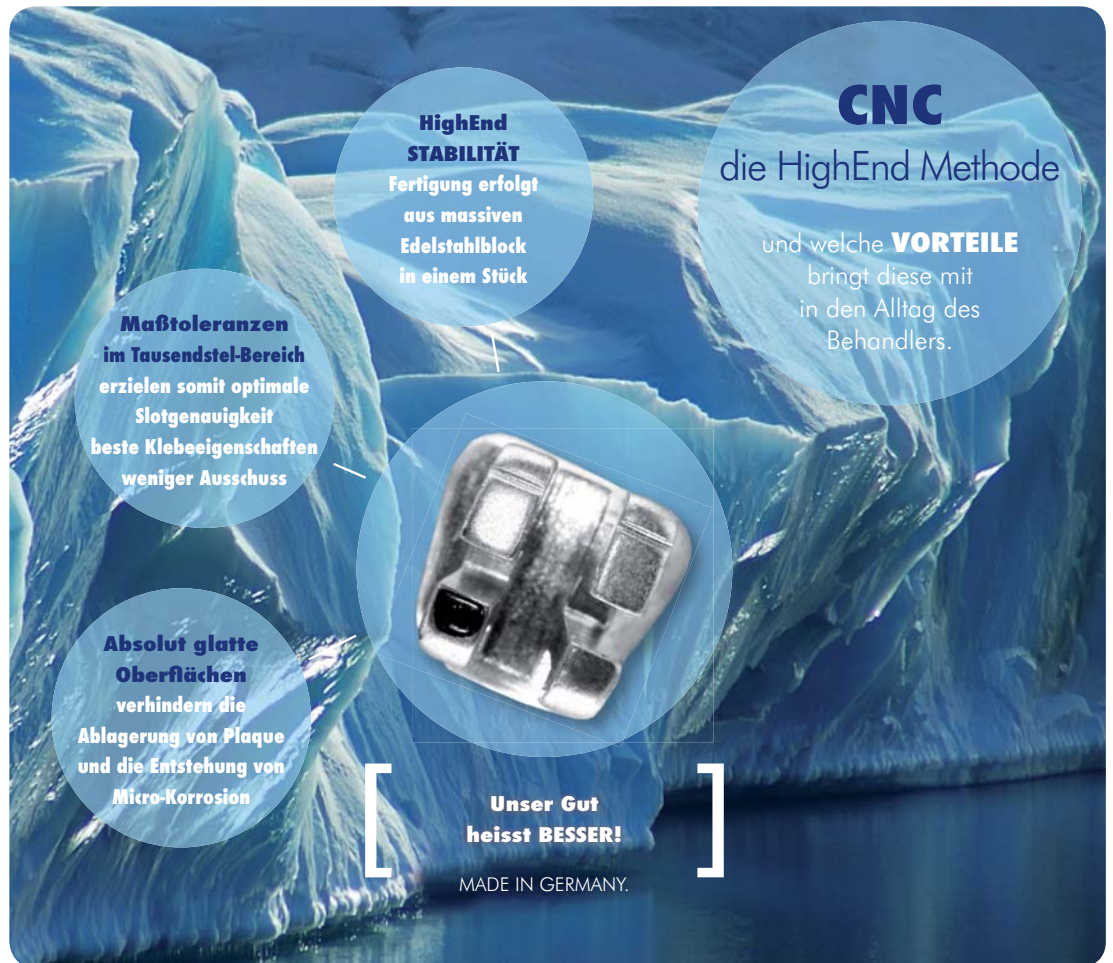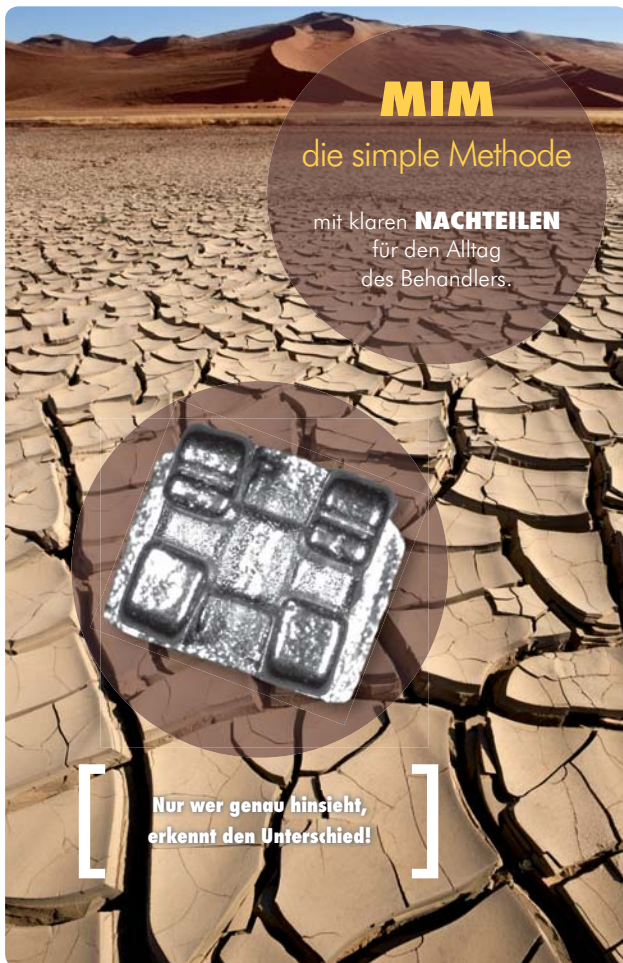die Zähne 13, 23 im Hochstand durchbrechend (Abb. 1a bis h). Die kieferorthopädische Behandlungsplanung wie auf der Clin-

Check®-Überlagerung gezeigt, beinhaltete die Ausformung der Ober- und Unterkieferfront ohne approximale Schmelzreduktion,

Expansion im Ober- und Unterkiefer mit Überstellung des Kreuzbisses sowie der Extrusion und Durchbruchsteuerung der obe-

ren Eckzähne. Auf allen Eckzähnen und Prämolaren wurden kleine ellipsoidförmige Attachments gebondet, um ausreichend Verankerung für die Extrusion der oberen Eckzähne sowie die Überstellung der Kreuzbisse zu gewährleisten. Die ClinCheck®-Überlagerung zeigt die geplanten Bewegungen in Blau (Abb. 4a bis c). Die Behandlung beinhaltete 40 Aligner im Oberkiefer und im Unterkiefer. Approximale Schmelzreduktion war bei der jungen Patientin nicht geplant. Aufgrund der guten Motivation und des jugendlichen Alters wurde der Alignerwechsel alle zehn Tage geplant. Der intraorale Befund nach 40 Alignern zeigt das Ergebnis mit Überstellung des Kreuzbisses und Auflösung der Dreh- und Engstände (Abb. 5a bis e). Zur Feineinstellung des Behandlungsergebnisses wurde ein Refinement mit weiteren 17 Alignern für die Auflösung der Vorkontakte auf den Zähnen 12, 11, die korrekte Einstellung der Eckzahnführung und zur Erlangung satter okklusaler Kontakte im Seitenzahnbereich durchgeführt. Zur ästhetischen Verbesserung der schwarzen Dreiecke im Frontzahnbereich wurde zwischen 11, 21 (0,3mm) und zwischen 31, 41 (0,2mm) eine approximale Schmelzreduktion durchgeführt (Abb. 6). Nach insgesamt 26 Monaten Behandlungszeit konnte die Behandlung abgeschlossen werden (Abb. 7, 8). Das finale OPG zeigte keine Auffälligkeiten. Die Gegenüberstellung der extraoralen Frontalansicht vor und nach der Behandlung zeigt das erzielte ästhetische Resultat (Abb. 9). Zur Retention trug die Patientin eine herausnehmbare Schiene im Oberkiefer nachts, im Unterkiefer wurde ein Lingualretainer befestigt.





Bringing German Engineering to Orthodontics

Adenta GmbH | Gutenbergstraße 9 | D-82205 Gilching | Telefon: 08105 73436-0
 Fax: 08105 73436-22 | Mail: info@adenta.com | Internet: www.adenta.de

Patientenbeispiel 2 (Abb. 10 bis 21)

Die Patientin stellte sich in unserer Praxis zum ersten Mal im Alter von zehn Jahren vor. Der intraorale Befund zeigte ein Wechselgebiss mit reklinierten Zähnen 11, 21, Deckbiss und Platzmangel im Unterkiefer (Abb. 10 bis 12). Unsere Behandlungsplanung beinhaltete die Ausformung der Oberkieferfront mit Proklination der Zähne 11, 21 und transversaler Erweiterung mit einer herausnehmbaren Oberkieferplatte sowie eine anschließende Wachstumssteuerung mit Einstellung einer Klasse I mit einem Bionator.

Nach Durchbruch der bleibenden Zähne wies die Patientin eine Klasse I-Verzahnung links und rechts mit Dreh- und Engständen im Ober- und Unterkiefer sowie einen Tiefbiss mit ausgeprägter Spee'scher Kurve und extrudierter Ober- und Unterkieferfront auf (Abb. 13 bis 15).

Die Behandlungsplanung in dieser zweiten Phase beinhaltete die Ausformung der Zahnbögen mit transversaler Erweiterung, Torque auf den Oberkieferfrontzähnen, Intrusion der extrudierten Unterkiefer- und Oberkieferfront mit Hebung des tiefen Bisses und Einstellung einer physiologischen Frontzahnrelation.

Hierfür wurden auf den Zähnen 12 bis 14 sowie 22 bis 24, 33 bis 35 und 43 bis 45 horizontale, ellipsoide Attachments befestigt (Abb. 13). Die Alignerzahl für das durch die ClinCheck®-Überlagerung ersichtliche Behandlungsziel betrug 25 im Ober- und Unterkiefer (Abb. 16).

Nach der ersten Phase erfolgte eine Feineinstellung (Refinement) mit neun weiteren Alignern im Ober- und Unterkiefer; da die

Patientin die Aligner jedoch nicht regelmäßig trug, war ein erneutes Refinement mit sieben Alignern im Ober- und Unterkiefer notwendig. Die Abbildungen 17 und 18 zeigen das intra- und extraorale Endergebnis, das OPG zeigte keine Auffälligkeiten (Abb. 19). Der Vergleich der extraoralen Halbseitenansicht zeigt das Ausmaß des applizierten Torques sowie Intrusion der Oberkieferfrontzähne (Abb. 20);

Abbildung 21 die Gegenüberstellung der Fernröntgenseitenaufnahme zu Beginn und zum Ende der kieferorthopädischen Behandlung.

Zur Retention trug die Patientin im Oberkiefer eine herausnehmbare Schiene, im Unterkiefer wurde von 33 bis 43 ein festsitzender Lingualretainer eingesetzt.

Seit Februar 2015 hat das Unternehmen AlignTechnology die

neueste Version der ClinCheck®-Software, ClinCheck® Pro, auf den Markt gebracht, die viele verbesserte Darstellungsoptionen und Hilfsmittel beinhaltet und somit zu einer wesentlichen Vereinfachung der Behandlungsplanung und ClinCheck®-Bearbeitung für den Behandler führt.

- Die neue 3-D-Steuerung erlaubt dabei in Echtzeit Modifikation

Fortsetzung auf Seite 8 KN

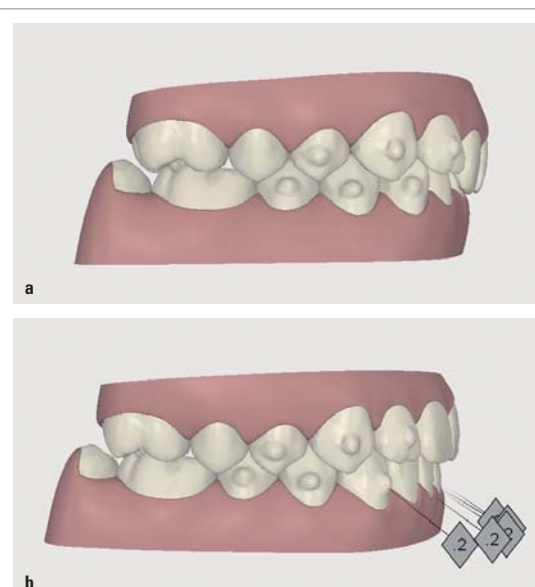


Abb. 16a, b: ClinCheck®-Ansicht der rechten Seite zu Behandlungsbeginn (a) und zu Behandlungsende (b) mit Intrusion der Ober- und Unterkieferfront sowie Torque im Oberkieferfrontzahnbereich. Im Unterkieferfrontzahnbereich wurde eine ASR von 0,2 mm mesial von 33 zu mesial 43 notwendig.

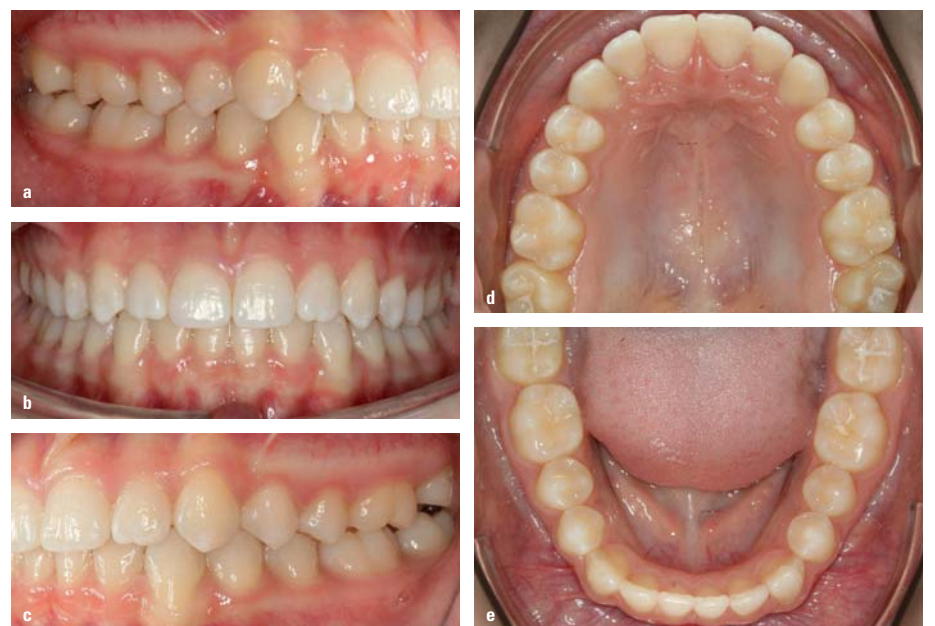

Abb. 17a-e: Intraoraler Befund bei Behandlungsende, ausgeformte Zahnbögen mit Auflösung der Dreh- und Engstände mit Intrusion der Ober- und Unterkieferfrontzähne und Torque auf der Oberkieferfront.

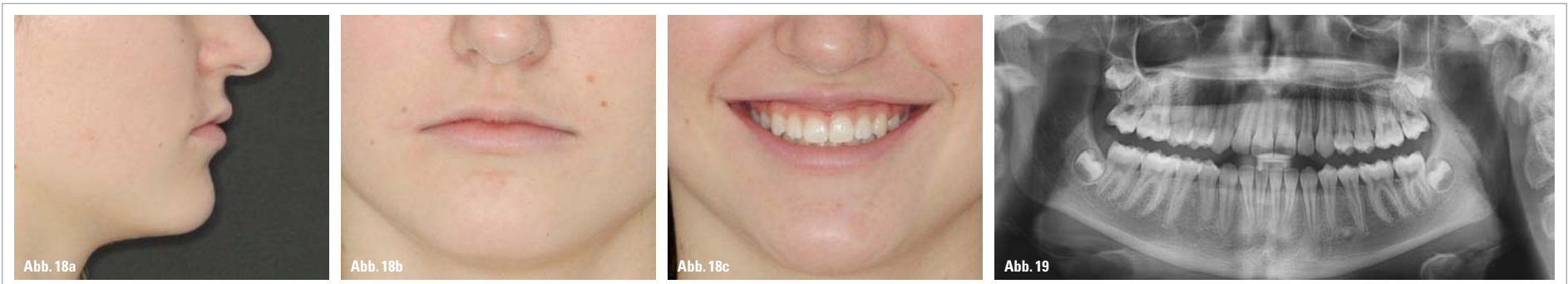

Abb. 18a–c: Extraoraler Befund bei Behandlungsende. – Abb. 19: OPG bei Behandlungsende, die weitere Kontrolle der Weisheitszähne wurde angewiesen.

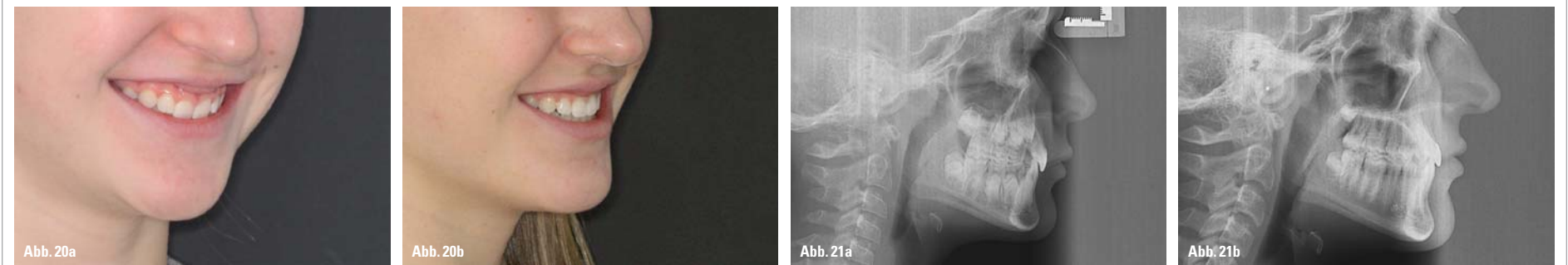

Abb. 20a,b: Vergleich der seitlichen extraoralen Ansicht vor und nach der kieferorthopädischen Behandlung mit deutlicher Verbesserung des Gummy Smile durch Intrusion und Torqueapplikation auf die Oberkieferfrontzähne. – Abb. 21a, b: Vergleich der FRS-Aufnahme vor und nach der funktionskieferorthopädischen und Invisalign®-Behandlung mit umgesetzten Torque und Intrusion auf den oberen Frontzähnen.

KN Fortsetzung von Seite 7

nen an der Endposition, durch die die Zähne millimeter- und gradgenau vom ärztlichen Be-

handler eingestellt werden können (Abb. 22). Hierzu werden zusätzlich beim Klick auf den Zahn die genauen Parameter im ClinCheck® angezeigt (Abb. 23).

Die exakten Dimensionen können dadurch sofort abgelesen und Änderungen detailliert verifiziert werden. Benutzt man das Tool „Zahn“ für die Einstel-

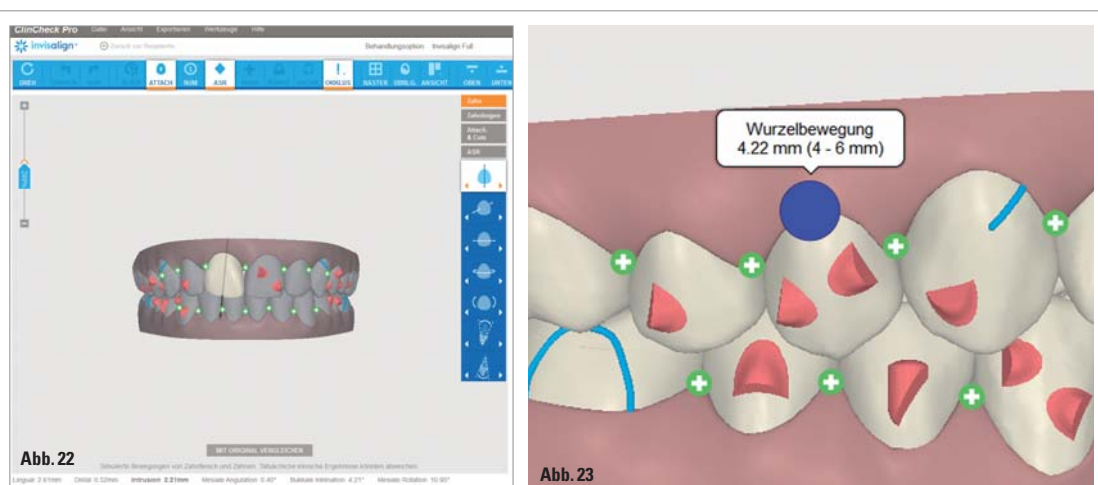


Abb. 22: Die neue 3-D-Steuerung erlaubt in Echtzeit Modifikationen an der Endposition, durch die die Zähne millimeter- und gradgenau vom ärztlichen Behandler eingestellt werden können (hier gezeigt: Angulation des Zahnes 11). – Abb. 23: Darstellung der geplanten Parameter der Zahnbewegung im ClinCheck®.

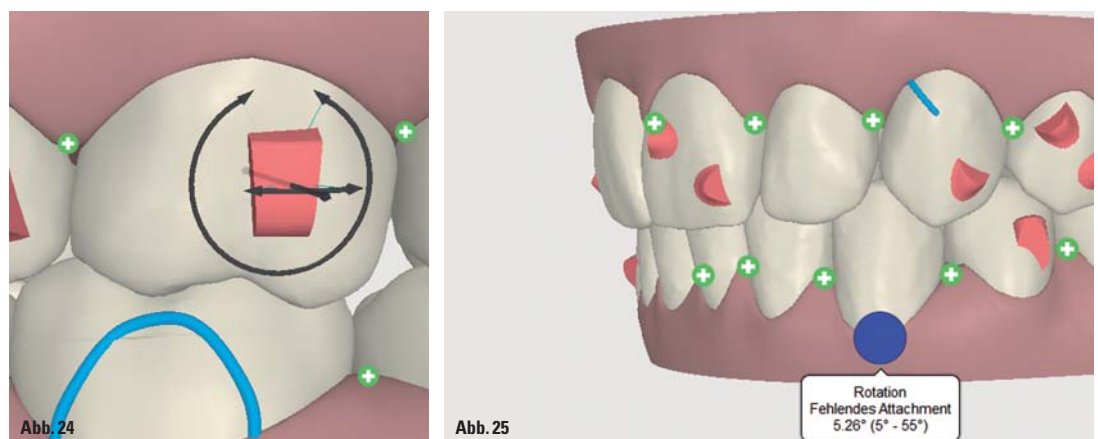


Abb. 24: Attachments und Precision Cuts können direkt am 3-D-Modell platziert werden. Bei den konventionellen Attachments kann außerdem die Größe, Lage und Abschrägung individuell angepasst werden. – Abb. 25: Darstellung von „Problematischen Bewegungen“, die als blaue (mittelschwere Bewegungen) bzw. schwarze (schwierige Bewegungen) Punkte direkt am Zahn des 3-D-Modells zu erkennen sind.

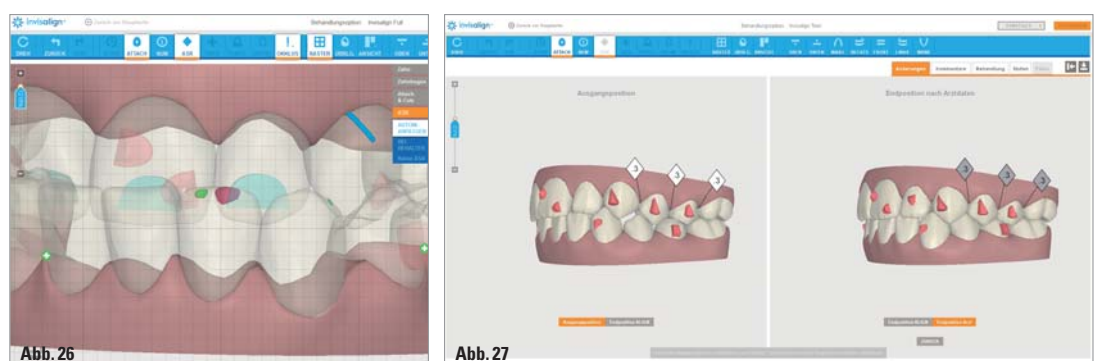



Abb. 26: Funktion „Okklusale Kontakte“: Okklusale Kontakte werden angezeigt; der Behandler hat die Möglichkeit, diese automatisch aufzulösen bzw. gezielt anzufordern und dadurch zu modifizieren. – Abb. 27: Direkte Gegenüberstellung des Istzustandes in der ClinCheck® Pro Software vor der Behandlung (links) mit dem simulierten Behandlungsergebnis (rechts).

lung einzelner Zähne, so kann exakt die Zahnposition in allen Dimensionen per Maus oder per Klick auf die Pfeile verändert werden (z. B. Intrusion/Extrusion, so wird der Zahn um je 0,1 mm pro Klick intrudiert oder extrudiert. Bei Rotationen oder Torque/Kronenkipfung wird eine Änderung von je 1° pro Klick durchgeführt).

- Eine weitere Funktion der neuen Toolbar ist das „ASR- und Lückenmanagement“. ASR-Bereiche können damit hinzugefügt oder Lücken zwischen Zahnzwischenräumen eingeplant werden, um z. B. Platz für ein Implantat- oder für eine Veneerversorgung zu schaffen.
- Konventionelle Attachments und Precision Cuts können direkt am 3-D-Modell platziert werden, die Größe kann individuell angepasst werden sowie die individuelle Lage und Abschrägung (Abb. 24).
- Bei schwierig abschätzbaren Bewegungen können unter dem Menüpunkt „Werkzeuge – Problematische Bewegungen“ angezeigt werden. Diese erscheinen als blaue (mittelschwere Bewegungen) bzw. schwarze (schwierige Bewegungen) Punkte direkt am Zahn des 3-D-Modells sowie als Hinweise für potenziell zusätzliche Attachments (Abb. 25).
- Die neue Funktion „Okklusale Kontakte“ erlaubt es, okklusale Kontakte anzuzeigen sowie harte Kontakte automatisch aufzulösen bzw. gezielt anzufor-

dern. Dies ist eine deutliche Verbesserung der Software und ermöglicht es, die Verzahnung am Ende der Behandlung exakt einzustellen (z. B.: Overjet, eventuell Frühkontakte, Okklusion im Seitenzahnbreich) (Abb. 26).

- Alle geplanten Änderungen sind außerdem in einer dualen Ansicht darstellbar, die den direkten Vergleich mit der vorgeschlagenen Position von Align Technology bzw. mit der Ausgangsposition zulässt. Auch in dieser dualen Ansicht sind Veränderungen in Echtzeit möglich, um Optimierungen einzustellen (Abb. 27). **KN**



KN Kurzvita



Dr. med. dent. Julia Haubrich
[Autoreninfo]



Dr. med. dent. Werner Schupp
[Autoreninfo]



KN Adresse

Dr. med. dent. Julia Haubrich
Dr. med. dent. Werner Schupp
Fachpraxis für Kieferorthopädie
Hauptstr. 50
50996 Köln (Rodenkirchen)
Tel.: 0221 9353020
Fax: 0221 93530220
www.schupp-ortho.de