



Aligner-Orthodontie bei Kindern

Die Aligner-Orthodontie hat sich innerhalb der vergangenen zwei Jahrzehnte als fester Bestandteil in der kieferorthopädischen Behandlung etabliert. Die Schienen ermöglichen eine Verbesserung von Ästhetik und Funktion im stomatognathen System auf komfortable und nahezu unsichtbare Art und Weise. Einhergehend mit dieser ästhetischeren Variante der kieferorthopädischen Behandlung ist die Mitarbeit des Patienten für ein Behandlungsgelingen essentiell. Aus diesem Grunde war die Aligner-Orthodontie zu Beginn besonders populär bei erwachsenen Patienten. Der folgende Beitrag stellt dar, wie eine Frühbehandlung mittels Alignertherapie mit einer geeigneten in-house-Software in Eigenregie geplant und umgesetzt werden kann.

Behandlungsbeispiel

Die Patientin stellte sich mit acht Jahren zum ersten Mal bei uns in der Praxis vor. Aufgrund des anterioren Kreuzbisses von Zahn 12 zu 42 lag eine Indikation zur Frühbehandlung vor. Zusätzlich zeigte die Patientin einen transversal eingengten Oberkiefer mit mesiorotierten Zähnen 16 und 26 (Abb. 1a–e). Der Therapieplan umfasste die Überstellung des anterioren Kreuzbisses, die Derotation der Zähne 16 und 26 sowie die Expansion des Oberkiefers mittels Alignertherapie. Als Behandlungsalternativen kämen beispielsweise eine aktive Platte mit Frontalfeder oder eine 2 x 4-Mechanik in Betracht, um den Kreuzbiss zu überstellen. Bei diesen Behandlungsansätzen wären temporär bissperrende Aufbisse im Seitenzahnbereich indiziert, um die Kreuzbissüberstellung zu ermöglichen. Die Schichtstärke der Aligner im okklusalen Bereich erlaubt es, bei dieser Form der Therapie auf Aufbisse zu verzichten.

Therapieablauf

Bei der hier gezeigten Patientin wurden auf die Zähne 16 und 26 zunächst vertikale Kompositattachments im direkten Verfahren modelliert. Auf Zahn 12 wurde zur optimalen Kraftübertragung für den Aligner zusätzlich ein horizontales Attachment auf der Palatinalfläche platziert. Durch die okklusale Schichtstärke der Aligner und die dadurch erzielte Bissperrung konnte während der Alignertherapie auf festsitzende Aufbisse verzichtet werden. Anschließend wurde ein intraoraler Scan durchgeführt (iTero, Align Technology, Amsterdam) (Abb. 2a und b). Der Scan wurde in der OnyxCeph™ Software (Image Instruments, Chemnitz) nachbearbeitet, virtuell gesockelt und segmentiert. Ein virtuelles Ziel-Setup wurde mit dem Software-Modul V.T.O 3D erstellt! (Abb. 3a–d).

Das Ausmaß der geplanten Zahnbewegung im Oberkiefer wurde im Anschluss analysiert. Die größte Bewe-

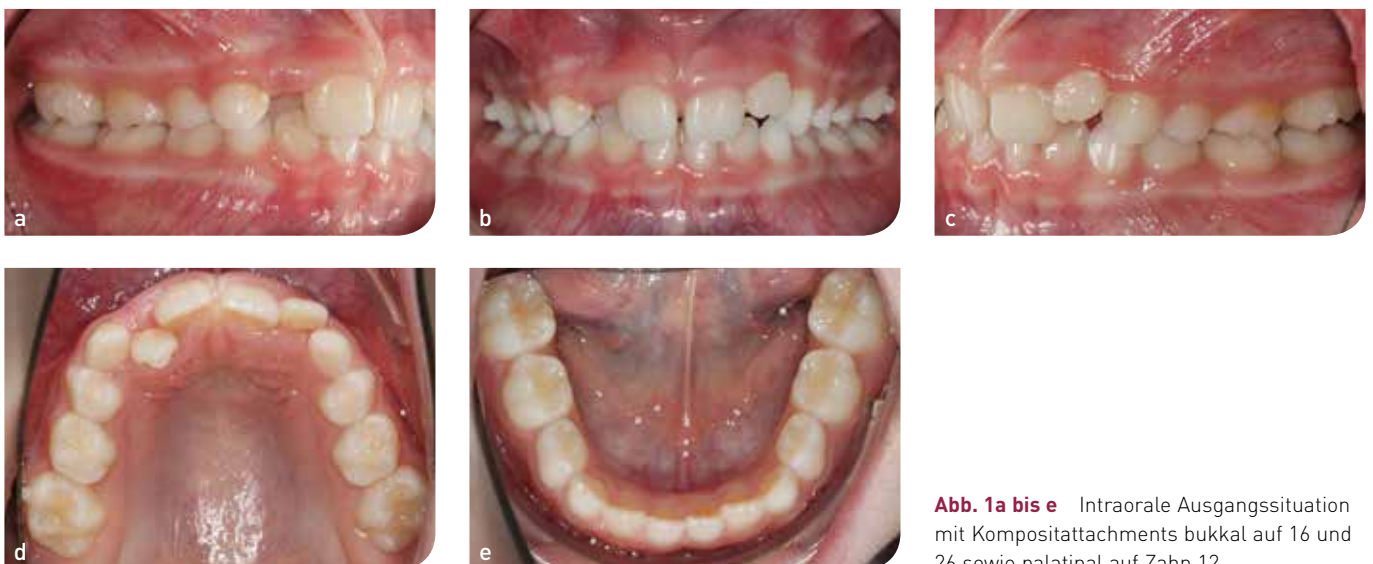

Abb. 1a bis e Intraorale Ausgangssituation mit Kompositattachments bukkal auf 16 und 26 sowie palatinal auf Zahn 12.



Abb. 2a und b Intraoraler Scan (iTero) bei Behandlungsbeginn.

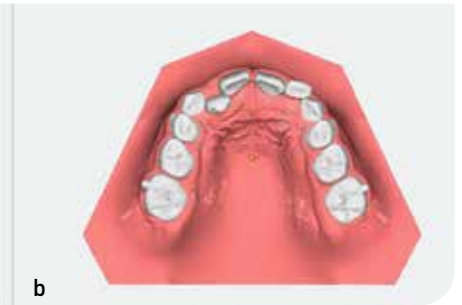
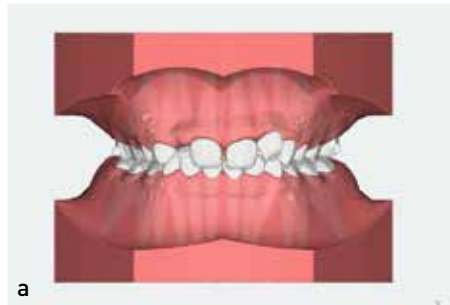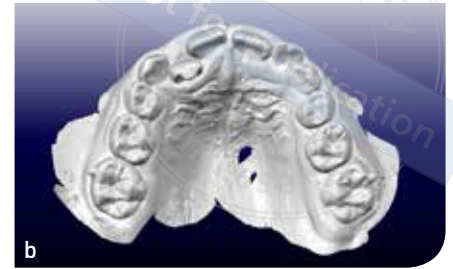

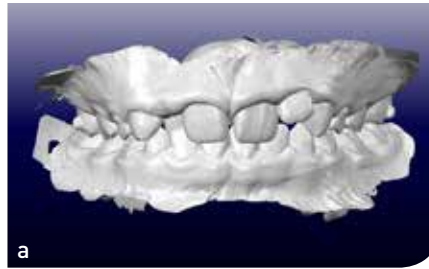
Abb. 3a bis d Virtuelle Behandlungsplanung mit der OnyxCeph™-Software; Beginn (a, b) und geplantes virtuelles Ende (c, d).

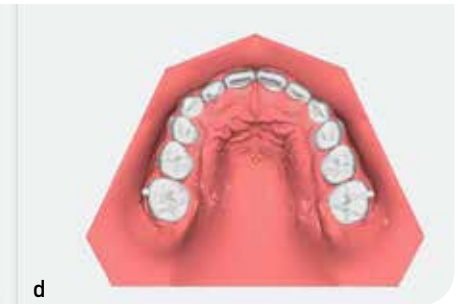
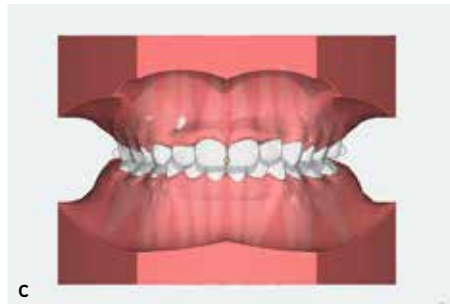
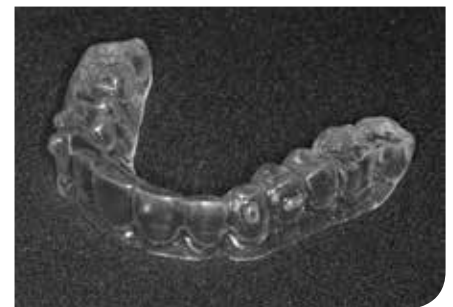
Abb. 4 Beispiel eines in-house gefertigten Aligners. Der Aligner überragt die dentogingivale Grenze um ca. 2–3 mm und ermöglicht dadurch eine optimale Kraftübertragung.



gung war für den Zahn 12 vorgesehen, für den eine Gesamtdistanz von 4,4 mm nach labial geplant war. Dieser Wert bildete die Grundlage für die Einteilung der Bewegung in acht gleichmäßig große Schritte à 0,55 mm. Alle acht Set-Up-Modelle wurden von einem 3-D-Drucker (D 30, Rapid shape) geprintet und auf diesen Modellen die sequentiellen Aligner tiefgezogen (Abb. 4). Hierzu wurden

PET-G-Tiefziehfolien (Biolon, Fa.Dreve) in den Schichtstärken 0,5 mm und 0,75 mm verwendet². Der fertige Aligner überragt die dentogingivale Grenze um ca. 2–3 mm und ermöglicht somit eine optimale Kronenretention und Kraftabgabe, ohne die Patientin im Komfort einzuschränken³. Sie wurde angewiesen, die Schienen 22 Stunden täglich jeweils eine Woche lang zu tragen und dann

selbstständig zu wechseln. Nach der ersten Phase mit 16 Alignern erfolgte eine weitere Feineinstellung mit zusätzlichen sechs Alignern (3 Set-Up-Modelle à 2 Schienen), um die Frühbehandlung abzuschließen (Abb. 5a–e). Die Gesamtbehandlungszeit für diese Patientin betrug dadurch 22 Wochen.

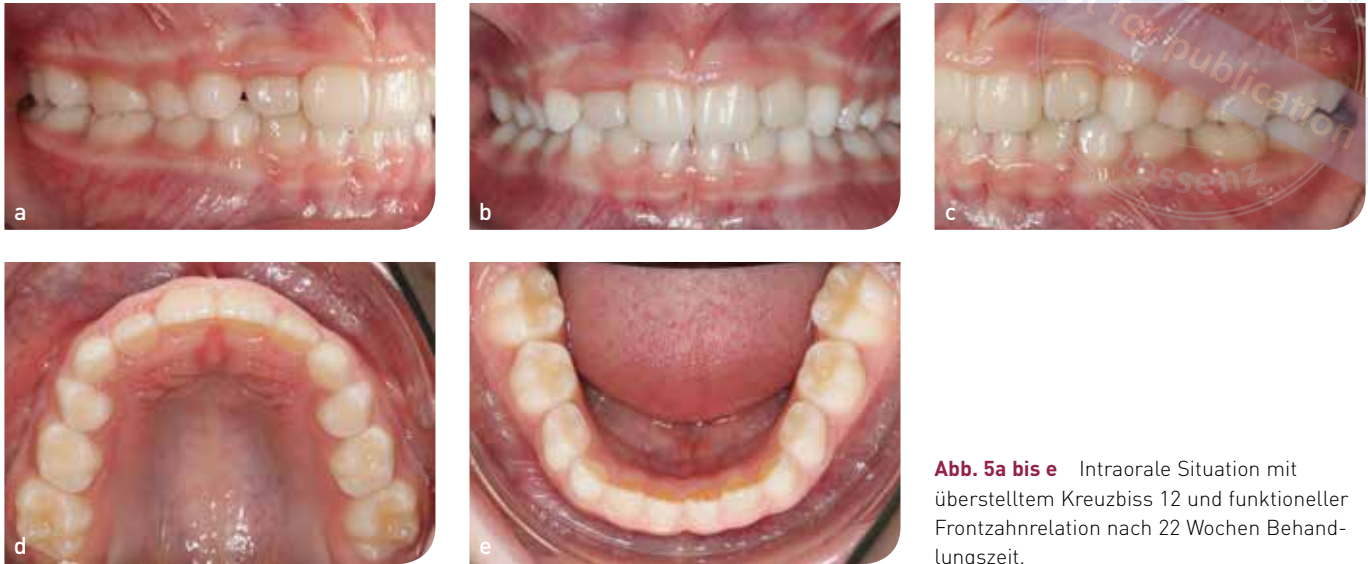

Abb. 5a bis e Intraorale Situation mit überstelltem Kreuzbiss 12 und funktioneller Frontzahnrelation nach 22 Wochen Behandlungszeit.

Fazit

Die Alignertherapie ist nicht nur als ästhetische kieferorthopädische Behandlungsmöglichkeit für Erwachsene anzusehen, sondern bietet auch Kindern eine komfortable Alternative zu festsitzenden Apparaturen oder herausnehmbaren Kunststoffplatten⁴⁻⁸. Mithilfe einer geeigneten Computersoftware und der kieferorthopädischen Fachkenntnis kann die Alignerplanung komplett in der eigenen Praxis durchgeführt werden. Viele Studien beschäftigen sich aktuell mit der Herstellung von In-House-Alignern^{9,10}. Mit neuen wissenschaftlichen Erkenntnissen sowie Weiterentwicklungen der Alignermaterialien und Softwaresysteme wird in Zukunft eine noch präzisere Indikationsstellung und Verfeinerung der Alignertherapie möglich sein.

Literatur

1. Krey K et al. Complete digital in office workflow for aligner treatment with a fused filament fabrication (FFF) 3D printer: Technical considerations and report of cases. *JAO* 2019;3(3):195-204.
2. Elkholy F, Lapatki B. Recommendation of a novel film-thickness sequence, 0.4, 0.5 and 0.75 mm, for aligner systems. *JAO*, 2018;2(4):295-304.
3. Gao L, Wichelhaus A. Forces and moments delivered by the PET-G aligner to a maxillary central incisor for palatal tipping and intrusion. *Angle Orthod*, 2017;87(4):534-541.
4. Abbate GM et al. Periodontal health in teenagers treated with removable aligners and fixed orthodontic appliances. *J Orofac Orthop* 2015;76(3):240-250.
5. Azaripour A et al. Braces versus Invisalign(R): gingival parameters and patients' satisfaction during treatment: a cross-sectional study. *BMC Oral Health* 2015;15:69.
6. Schupp W, Haubrich J, Neumann I. Class II Correction with the Invisalign System. *J Clin Orthod* 2010;44:28-35.
7. Schupp W and Haubrich J. Möglichkeiten und Grenzen der Invisalign-Behandlung. *Quintessenz* 2010;61(8):951-962.
8. Schupp W, Haubrich J. (Hrsg). *Aligner Orthodontics*. 2015, Quintessenz Berlin.
9. Elkholy F et al. Mechanical load exerted by PET-G aligners during mesial and distal derotation of a mandibular canine: An in vitro study. *J Orofac Orthop* 2017;78(5):361-370.
10. Elkholy F et al. Forces and moments delivered by PET-G aligners to an upper central incisor for labial and palatal translation. *J Orofac Orthop* 2015;76(6):460-475.



Dr. med. dent. Julia Funke

Zahnärztin in kieferorthopädischer Weiterbildung

Dr. med. dent. Julia Haubrich

Fachzahnärztin für Kieferorthopädie

Dr. med. dent. Werner Schupp

Fach Zahnarzt für Kieferorthopädie

Alle: Fachpraxis für Kieferorthopädie,
Hauptstr. 50
50996 Köln